Beitrag zur
Lehre von den Cylindromen.

Mit einer Tafel.

Inaugural-Dissertation

zur

Erlangung der Doktorwürde

in der

gesamten Medizin

verfasst und einer

Hohen medizinischen Fakultät

der

Kgl. Bayer. Ludwig-Maximilians-Universität zu München

vorgelegt von

Fritz Rempis,
approb. Arzt aus Gmünd.

München, 1907.
Kgl. Hof- und Universitäts-Buchdruckerei von Dr. C. Wolf & Sohn.

Beitrag zur

Lehre von den Cylindromen.

Mit einer Tafel.

Inaugural-Dissertation

zur

Erlangung der Doktorwürde

in der

gesamten Medizin

verfasst und einer

Hohen medizinischen Fakultät

der

Kgl. Bayer. Ludwig-Maximilians-Universität zu München

vorgelegt von

Fritz Rempis,
approb. Arzt aus Gmünd.

München, 1907.
Kgl. Hof- und Universitäts-Buchdruckerei von Dr. C. Wolf & Sohn.

Gedruckt mit Genehmigung der medizin. Fakultät der Universität München.

Referent: Herr Obermedizinalrat Prof. Dr. von Bollinger.

Meinen lieben Eltern

gewidmet.

Digitized by the Internet Archive
in 2026

https://archive.org/details/IA41548322_0066

Wenn im folgenden mit der Beschreibung und Abbildung zweier Fälle ein Beitrag zur Lehre von den Cylindromen zu geben versucht werden soll, so dürfte dazu berechtigen ausser der grossen Seltenheit dieser Geschwülste und des klinischen Interesses, das sie immer wieder beanspruchen, vor allem auch das Interesse an der Klarstellung von Begriff und Wesen des Cylindroms, worüber gerade in der neueren Zeit weit auseinandergehende Ansichten bestehen. Ich möchte daher zunächst hierüber einige kurze Betrachtungen folgen lassen.

Nachdem schon früher von einigen unter dem Namen Syphonoma (Henle) ähnliche Geschwülste beschrieben waren, war es bekanntlich Billroth, der als erster mit dem Namen Cylindrom eine Geschwulst bezeichnete, die er in seinem Buche über die Entstehung der Blutgefässe beschrieb und folgendermassen definierte: „Das Cylindrom ist dadurch charakterisiert, das in ihm eigentümliche glashelle Cylinder mit kolbigen Auswüchsen vorkommen; diese bilden ein Balkennetz, durch welches sich ein anderes System aus Zellen zusammengesetzter Cylinder hindurchschlingt; diese so zusammengesetzten rundlichen Abteilungen der Geschwulst werden durch stärkere und schwächere Bindegewebshüllen umgeben, wodurch eine Sonderung zu einzelnen Knötchen und Läppchen bedingt wird."

Es handelte sich um einen siebenmal lokal recidivierenden Tumor aus der Orbita eines 22jährigen Mannes. Bei der Beschreibung des vierten Recidives sagt Billroth: „Das

blühende Aussehen, der Mangel von Lymphdrüsenanschwellung am Halse, das nur lokale Recidivieren der Geschwulst liess durchaus nicht zu, dieselbe mit Sicherheit für ein Carcinom zu halten.“ Das Auffallendste an dieser Geschwulstform waren natürlich für Billroth und auch für die späteren Untersucher jene eigentümlichen glasigen Gebilde, die sich aus den Zupfpräparaten, an denen man damals fast ausschliesslich unsersuchte, leicht isolieren liessen. Es ist nun besonders zu betonen, dass diese Gebilde nicht etwa annähernd rein cylindrische Gestalt hatten, sondern „sie waren nie sehr lange Strecken von gleichen Dimensionen, bildeten sich zu vielfachen Varicositäten aus, schwollen oft zu rundlichen Kolben an, mit denen sie nicht selten endigten, manchmal sassen dicke Kugeln an ganz dünnen Stielen“. Auch „freie, völlig isolierte“ Kugeln und „an beiden Enden abgestutzte Cylinder“ kamen nicht selten vor. Denken wir uns nun diese so geformten glasigen Gebilde in den alveolären Maschenräumen eines Bindegewebsgerüstes untergebracht, so zwar, dass diese „hyalinen“ Gebilde an manchen Stellen in direktem Zusammenhang mit jenem „Stroma“ stehen, so haben wir im groben den Aufbau des Billroth'schen Cylindroms. Ausser jenem Zusammenhang der hyalinen Cylinder mit dem Stroma fand Billroth in den blutreicheren Teilen der Geschwulst in der Achse der Cylinder Blutgefässe, welche an jenen Zusammenhangsstellen mit dem Stroma in das letztere übergingen. Die meisten der hyalinen Gebilde waren aber vollkommen strukturlos, oder es fanden sich darin an Stelle der Blutgefässe, auch wohl als Fortsetzung von solchen, äusserst zarte blasse Zellen oder dünne Zellstränge. An einigen der isolierten Kugeln waren ebenfalls „sehr blasse, feinkörnige Häufchen zu unterscheiden, die sich als Zellen deuten liessen“ Die Elemente der Zellmassen „Zellcylinder“, „Keimcylinder“, des eigentlichen Parenchyms der Geschwulst, erschienen

„lymphkörperchenartig“, in den späteren Recidiven auch von spindeliger Form. Billroth wagte sie offenbar zunächst auch nicht als Epithelien anzusprechen, erkannte jedoch deren drüsenartige Anordnung: „Einige der Zellcylinder zeigten deutlich helle Kanäle in ihrer Mitte“, und interessanterweise erinnern ihn diese Bildungen an ganz analoge Formen in den meisten „Hypertrophien und Enchondromen“ der Speicheldrüse. Im übrigen muss die Form der „Zellcylinder“, die sich ja zwischen den hyalinen hindurchschlingen sollen, ganz von der Form der letzteren abhängen, oder vielmehr, es müssen sich beide gegenseitig beeinflussen, da sie sich ja in den Raum der (grösseren) Alveolen des Bindegewebsgerüstes teilen müssen.

Doch hat auch hier wieder Billroth das Verhältnis von hyalinen Cylindern zum Stroma wohl richtig erkannt, wenn er sagt: „Die hyalinen Cylinder vertreten hier also in den kleinen Abteilungen die Stelle des feinsten Bindegewebsnetzes, welches man in anderen gleichgebauten Pseudoplasmen findet.“

Es lässt sich nun leicht vorstellen, dass diese so komplizierte Geschwulstform an und für sich schon die allerverschiedensten Deutungen erfahren konnte, zumal noch, wenn in den einzelnen Fällen von den drei Hauptkomponenten derselben, Zellstränge, hyaline Gebilde mit und ohne Blutgefässe u. s. w. in ihrem Innern und Bindegewebsstroma, jeder für sich noch irgendwelche Modifikation seiner Beschaffenheit aufweisen oder quantitativ vor- oder zurücktreten kann. Dies geht auch zur Genüge aus der weiteren älteren Geschichte des Cylindroms hervor, über welche in vielen älteren (v. Ewetzky, Bergmann, Birch-Hirschfeld u. a.) und neueren Arbeiten (Butzbach, v. Ohlen, Löwenbach) berichtet ist, und die ich daher im folgenden nur in einigen wichtigeren Punkten berühren werde.

Schon durch Billroth selbst erfuhren die glasigen Cylinder im Laufe der Zeit verschiedene Deutungen, doch hielt er sie zuletzt für eine aus der „Schleimscheide“ der Blutgefässe entstandene strukturlose Bindesubstanz, nachdem er bei einer andern eigentümlichen Geschwulstbildung in der Kleinhirnrinde die hyaline Entartung ausschliesslich als eine Erkrankung der adventitionellen Schichten der Blutgefässe erkannt hatte. Dass die hyalinen Körper aber überhaupt von unwesentlicher oder wenigstens untergeordneter Bedeutung sein mussten, ging schon daraus hervor, dass in den letzten Recidiven jenes erstbeobachteten Falles, in denen sich das Wesen der Geschwulst doch wohl nicht verändert haben konnte, fast nur noch Zellmassen hervortraten, und Bindegewebe, Gefässe, hyaline Cylinder immer seltener wurden, während sie doch anfangs in ungeheuren Mengen vorhanden waren. Daher das Zugeständnis Billroths: „Es lässt sich sagen, dass die hyalinen Cylinder nicht gerade das Wesentlichste dieser Geschwulst seien, doch ist die Geschwulst durch die hyalinen Cylinder so eigentümlich charakterisiert und bietet so viel Auffallendes, dass sie wohl verdient, als eine Besonderheit hingestellt zu werden.

Ich bin auf die Billroth'schen Beobachtungen und Ausführungen vor allem deshalb genauer eingegangen, weil schon in ihnen die Schilderung eines charakteristischen morphologischen Geschwulsttypus gegeben ist, der seit jener Zeit von vielen wieder beobachtet, wenn auch, wie gesagt, oft sehr verschieden gedeutet und ebenso verschieden benannt wurde, von dem es aber durch die Untersuchungen von vielen der neuesten Autoren erwiesen zu sein scheint, dass er in seiner Eigenart auch mit der Histogenese dieser Geschwülste wenigstens in weitaus den meisten Fällen in einem gewissen Zusammenhang stehen muss. Nachdem die Aufmerksamkeit der früheren Beobachter besonders auf die

Entstehung der eigentümlichen hyalinen Gebilde gerichtet war, wurden diese doch schliesslich allgemein als Degenerationsprodukt und damit als accidentelle Bestandteile erkannt, und zwar liess man sie teils aus den Gefässwänden, teils aus dem Stroma überhaupt, teils aus den Geschwulstzellen entstehen. Später, nachdem durch Thiersch und Waldeyer die Lehre von der verschiedenen Genese der Epithel- und Bindesubstanzgeschwülste aufgestellt war, fragte man in erster Linie nach der Herkunft der Geschwulstzellen, ob die Tumoren zu den Sarkomen oder zu den Krebsen gehören und suchte diese Herkunft möglichst auch in der Bezeichnung zum Ausdruck zu bringen; der Name Cylindrom wurde kaum mehr, wenigstens nicht als Hauptbenennung gebraucht. Es ist nun hervorzuheben, dass in den meisten Fällen die betreffenden Beobachter geneigt waren, ihre Fälle zu den Sarkomen zu zählen, und manche von denen, welche die ihrigen zu den Krebsen zählten, leiteten dabei die Geschwulstzellen von den Elementen der Bindegewebssaftkanälchen (Tommasi) und der Lymphgefässe (Köster) ab. Die Hauptschwierigkeit lag eben darin, dass die Zellen oft sehr epithelähnlich aussahen, so dass z. B. Sattler, der alle diese cylindromartigen Geschwülste als zusammengehörig betrachtete und ihre Zellen meist aus den Elementen der Bindegewebssaftspalten ableitete, die Bezeichnung Carcinoma sarcomatodes vorschlug. Ebenso fasste sie Kolaczek zusammen als zu der von ihm aufgestellten grossen Gruppe der Angiosarkome gehörig, auf die wir weiter unten noch kurz zurückkommen werden.

Es hatten nun allerdings die bis dahin beobachteten cylindromartigen Geschwülste in ihrer Mehrzahl sowohl anatomische als auch klinische Eigenschaften gemeinsam. Meist sind sie abgekapselt, wenigstens im Anfang, sind von höckerigem, gelapptem, auf dem Durchschnitt alveolärem Bau, bald enthalten sie ein engmaschiges Netz von Zellwucherungen,

bald längsverlaufende Stränge, die durch Anastomosen gegenseitig verbunden sind. Die einzelnen Geschwulstzellen sind meist epithelähnlich, mit ziemlich grossem Kern und schmalem Protoplasma, das meist mit dem der benachbarten Zellen zusammenfliesst. Klinisch haben sie gemeinsam als Prädilektionsorte die Gesichtsteile des Kopfes, die Augenhöhle und ihre Umgebung und zeichnen sich durch langsames Wachstum und geringe Grösse aus, dabei ist aber eigentümlich eine ausserordentliche Neigung zu Recidiven, welche immer weicher, zahlreicher, ärmer an Stroma werden, während die regionären Lymphdrüsen fast nie befallen werden und Metastasen überhaupt selten sein sollen. Irgend welche Neigung zum Zerfall ist ebenfalls nicht beobachtet worden.

Es fehlte nun aber nicht an Beobachtungen, dass auch in wirklichen, anatomisch und klinisch ausgesprochenen Krebsen schleimige oder hyaline Degenerationsprodukte auftreten können, sowohl an den Zellen, als im Stroma, und dadurch cylindromähnliche Bildungen entstehen können (Lubarsch), ebenso auch in Adenomen und überhaupt in den verschiedensten Geschwülsten. Dies veranlasste z. B. Lubarsch, der selbst ein solches cylindromartiges Carcinom des Ileums beschrieb, dafür zu stimmen, dass man den „in der Tat wenig glücklichen Ausdruck“ Cylindrom überhaupt völlig hinauswerfen und dafür lieber die Bezeichnung „Sarcoma etc. mit hyaliner Degeneration“ anwenden solle. Andere, z. B. Ziegler, machen den Begriff Cylindrom zum Epitheton und sprechen von Carcinoma, Sarcoma, Adenoma etc. cylindromatosum.

Wir müssen also daran festhalten, dass der Ausdruck Cylindrom schlechtweg einen rein morphologischen Begriff bezeichnet und bezüglich der Histogenese einer Geschwulst zunächst nichts präjudiziert.

Immerhin lässt sich nun aber sagen, dass eine so ausgedehnte und vorwiegend hyaline Degeneration vor allem auch des Stromas und der darin verlaufenden Gefässe, wie sie notwendig ist, um das charakteristische Bild des Billroth-schen Cylindroms, wie es etwa unsere Fig. II darstellt, zu erzeugen, in echt epithelialen Geschwülsten so selten ist, dass man dieselbe in dieser Ausdehnung, wohl mit Recht, gewöhnlich z. B. gegen die Diagnose Carcinom sprechen zu lassen pflegt. Andererseits ist dieses Vorkommnis in gewissen eigenartigen Geschwulstbildungen mesenchymaler Abstammung, nämlich den sogenannten Endotheliomen (Kolaczeks „Angiosarkome") relativ so häufig, dass diese Geschwülste dadurch geradezu charakterisiert erscheinen müssen. Freilich bestehen auch hier Übergänge von kaum angedeuteter hyaliner Degeneration bis zu jenem, das Bild beherrschenden massenhaften Auftreten solcher hyalinschleimiger durchsichtiger Kugeln, Cylinder, Kolben u. s. w. Doch finden wir in der sehr umfangreichen Endotheliomlitteratur äusserst selten Fälle beschrieben, die gar keine Spur von hyaliner Degeneration, sei es der Geschwulstzellen oder des Stromas oder der Blutgefässe aufzuweisen hätten, und bei zahlreichen Einzelbeschreibungen von endothelialen Geschwülsten überhaupt finden wir Bemerkungen, wie, dass der Tumor „cylindromähnlich" sei, „den Cylindromen nahestehe" u. s. w. Man hat sich also vorzustellen, dass bei diesen, wenigstens in den jüngeren Anteilen, in der Regel deutlich „organoid", d. h. unter deutlicher Scheidung von Parenchym und Stroma gebauten, Geschwülsten zufolge einer, ihnen innewohnenden, besonderen Eigenschaft es unter gewissen hierzu günstigen Bedingungen zur Entstehung von Cylindromen kommen wird. Die letzte Ursache der früher so verschieden gedeuteten Entstehung der sonderbaren und äusserlich oft so verschiedenartig erscheinenden hyalinen Gebilde scheint nach den An-

sichten neuerer Beobachter eine einheitliche zu sein. So z. B. geht nach Marchand aus dem Verhalten der hyalinen Bildungen hervor, dass dieselben in einer gewissen Abhängigkeit von den zelligen Elementen der Geschwulst stehen. Es entarten „erstens die Parenchymzellen selbst, zweitens das Stroma und die bindegewebige Scheide der Gefässe überall da, wo die Zellwucherung einen höheren Grad erreicht". Auch Volkmann lässt in seiner eingehenden Arbeit über endotheliale Geschwülste die hyaline Degeneration, also auch die des Bindegewebes, welche er mit der hyalinen Gefässwanddegeneration identisch erklärt, von der Anwesenheit der endothelialen Zellmassen allein bedingt sein. Dies zeigt sich unter anderem auch in der Erscheinung, auf die die neueren Beobachter besonders aufmerksam machen, dass die hyaline Quellung der Bindegewebsbündel in den, den Geschwulstzellen benachbarten Schichten zuerst beginnt.

Das Gebiet der endothelialen Geschwülste überhaupt ist ja bekanntlich ein bis heute noch viel umstrittenes. Es ist dies insoferne nicht zu verwundern, als sich in der grossen Zahl von Beobachtungen und Untersuchungen über das morphologische, entwicklungsgeschichtliche und pathologische Verhalten der sogenannten Endothelien eine wahre „Zwitternatur" (Borst) derselben herausgestellt hat, und es werden endotheliale Neubildungen bald zu den Sarkomen (Angiosarkome Kolaczeks) bald zu den Krebsen (Endothelkrebs Wagners) gestellt, wozu unter Umständen sowohl ihr morphologisches, als auch klinisches Verhalten veranlassen kann.

Als leitenden Gesichtspunkt für die Betrachtung unserer Geschwülste dürften wir aber doch die vorwiegende Verwandtschaft der sogenannten Endothelien mit dem Bindegewebe anerkennen. Einmal lassen die meisten bedeutenderen Autoren sowohl Bindegewebe, als auch Blut- und Lymphgefässe vom Mesenchym abstammen, und es handelt sich ja

für uns zunächst um die Endothelien der Blut- und Lymphgefässe und der Bindegewebssaftspalten, während es von den Endothelien der serösen Häute noch zweifelhaft ist, ob aus ihnen überhaupt echte Geschwülste hervorgehen. Ferner sind an vielen physiologischen und pathologischen (Entzündung!) Vorgängen fortwährende Wechselbeziehungen zwischen diesen Endothelien und dem Bindegewebe zu erkennen. Es ist hier zu erinnern an den Zusammenhang der basalen Flächen der Endothelien mit der fibrillären Substanz des Bindegewebes, an das Verhalten der Endothelien im Granulationsgewebe (Endothel-Sprossen), an ihre Fähigkeit, Intercellularsubstanz zu bilden, Fibroblasten zu liefern, welche ihrerseits wieder sich in Deckzellen verwandeln können, bei Geschwulstbildung an den Übergang in das angrenzende Bindegewebe, an den festeren Zusammenhang mit demselben, im Gegensatz zum Verhalten gewucherter echter Endothelien. Diese Endothelien sind nach Borst „besonders modifizierte Bindegewebszellen infolge ihrer Lage am Ufer plasmatischer Ströme.“ Die ebenfalls viel angefochtene Bezeichnung Endotheliom dürfte also vor allem auch dazu dienen, die so bezeichnete Geschwulstgruppe mehr gegen die durch ihre Abstammung und ihre freiere Proliferationsfähigkeit ganz anders gearteten echten Epithelialgeschwülste hin abzugrenzen, als z. B. gegen die Sarkome, von denen sie vielmehr eine Unterabteilung bilden. Was dagegen die Endotheliome den Adenomen und Krebsen wieder mehr nähert, das sind hauptsächlich morphologische Eigenschaften: Einmal die Fähigkeit bei der Geschwulstbildung, welche sich vielfach an Blut- und Lymphgefässe anlehnt, in kubische bis cylindrische, recht epithelähnliche Zellformen übergehen, wobei gerade infolge jener Anordnung drüsenähnliche Bildungen entstehen können (Kolaczek), durch die ring- oder mantelförmige Anordnung der Zellhaufen um ein präexistierendes Lumen

herum (Blut- oder Lymphgefässlumen mit oder ohne Inhalt), aber auch dadurch, dass in soliden Parenchymkörpern eben infolge der charakteristischen Neigung der Zellen zu hyalin-schleimiger Degeneration oder Sekretion im mikroskopischen Bilde Drüsenlumina vorgetäuscht werden können. Ferner wird das Auftreten von cellulären Schichtungskugeln beobachtet und zwar besonders in sogenannten Lymphangioendotheliomen (Borst), welche so gewissermassen eine Injektion von Lymphspalten darstellen und infolge der netzartigen Anordnung der Zellstränge auf Durchschnitten recht cancroidähnliche Bilder erzeugen können.

Die Unterscheidung dieser Geschwülste von den Adenomen und Krebsen kann also in der Tat recht schwer sein, während ihre Abgrenzung gegen die Sarkome auch von geringerer prinzipieller Bedeutung wäre, zumal hier sicher Mischformen vorkommen. Andererseits bietet z. B. gerade das partienweise Auftreten von Mischformen oder von sarkomartiger Wucherung gleichzeitig mit, und übergehend in Partien adenom- oder krebsähnlichen Baues, eine sichere Handhabe zur Entscheidung über die endotheliale Natur der Geschwulst. Ich will nun kurz die Momente anführen, welche in zweifelhafteren Fällen, als es z. B. eben der angenommene ist, für diese Entscheidung herangezogen zu werden pflegen. Es ist dies einmal der innigere Zusammenhang der Zellen mit dem Bindegewebe beim Endotheliom, die festere Verbindung derselben unter sich und mit dem Stroma, was sich nebenbei auch in einer geringeren Alkoholschrumpfung des Alveoleninhaltes im mikroskopischen Präparate zeigen kann, ein nach Borst in vielen Fällen sehr brauchbares Zeichen, neben einem anderen, das gegeben ist in der Möglichkeit, bei echten Carcinomen die Alveolen auszupinseln oder auszuschütteln. Ferner das besonders auch von Borst nachgewiesene Auslaufen der Zellstränge in charakteristische, sich verjüngende

Endothelsprossen, welche sich mit Vorliebe an benachbarte Bindegewebszüge anzuschmiegen pflegen; das Fehlen einer Membrana propria, charakteristischer Epithelsäume in drüsenähnlichen Bildungen, das Fehlen von Keratohyalinbildung, Ernst'scher Protoplasmafaserung in Schichtungskugeln, das Fehlen von Intercellularbrücken, der Unterschied in der Mitose von Epithel- und Endothelzellen (Hansemann); die Neigung der jüngsten Ausläufer der Zellstränge, in röhrenförmige Gebilde auszuwachsen; eine, von Volkmann u. a. beobachtete gewisse phagocythäre Wirkung der Geschwulstzellen, wodurch sich diese z. B. an der Resorption ergossenen Blutes beteiligen können. Endlich können wir noch anführen eben jene auffallende Neigung zu regressiven Metamorphosen aller Art, schleimiger, hyaliner, amyloider, Glycogendegeneration u. s. w.

Es ist eine biologische Eigentümlichkeit gewucherter Endothelzellen, beruhend auf einer Störung des Säftestromes, die ihrerseits wieder durch die geschwulstmässige Entartung der Endothelien bedingt ist (Borst). Dass diesen secernierende Tätigkeit eigen ist, indem sie sich selbständig an der Lymphbildung beteiligen, ist ja durch Heidenhains Untersuchungen bewiesen.

Mit jener Störung des Säftestromes und einer damit auch einhergehenden Alteration der chemischen Zusammensetzung der Gewebssäfte ist also schliesslich auch die Neigung gerade dieser Geschwülste zur Cylindrombildung in Zusammenhang zu bringen: sie ist die morphologische Äusserung jenes biologischen Verhaltens; und es dürfte also nach all dem Gesagten auch eine gewisse innere Berechtigung haben, wenn Borst in seinem neuen grossen Werk über die Geschwülste als „Cylindrome im eigentlichen Sinne" jene aufgefasst wissen will, welche ihrer Histogenese nach endothelialer Natur sind.

Was nun diese Histogenese betrifft, so möchte ich hier gleich hervorheben, dass in fast allen typischen Cylindromen, d. h. denjenigen, welche dem eingangs genauer geschilderten Billroth'schen Cylindrome morphologisch in jeder Beziehung möglichst gleichkommen, von fast allen neueren Beobachtern, so von Ohlen, Marchand, Franke, R. Volkmann, M. v. Kryger, durch eingehende Untersuchungen nachgewiesen ist, dass die Zellen von den Endothelien der Saftkanälchen des Bindegewebes abstammen. Es liess dieses Ergebnis Marchand die interessante Frage aufwerfen: „Auffallend erscheint, dass bei der Bildung der Spindel- und Rundzellensarkome, welche der gewöhnlichen Auffassung nach ebenfalls aus jenen platten Bindegewebszellen hervorgehen, ganz andere Zellformen auftreten. Sollte dieser Unterschied doch auf eine Verschiedenheit der platten Belegzellen der Spalträume und der faserbildenden Zellen des Bindegewebes hinauskommen?“

Es handelt sich also hier um sogenannte interfascikuläre Endotheliome im Sinne Ackermanns und Volkmanns bezw. Lymphangioendotheliome im Sinne Borsts, der mit diesem Namen die ja häufig kombinierten Saftspalten- und Lymphgefässendotheliome zusammenfasst.

Dieselben oben genannten Autoren bestätigen auch durch genauere Untersuchung die schon von Billroth nahegelegte Entstehung der „isolierten“ hyalinen Kugeln: „Die isolierten Kugeln könnte man als abgeschnürte Kolben betrachten, und viele Bilder, wo solche Kugeln nur durch einen dünnen Stiel mit den Cylindern zusammenhängen, dürften diese Ansicht bestätigen.“ Neben dieser Entstehungsweise solcher Kugeln aus dem Stroma (durch Abschnürung) haben wir dann noch diejenige durch Bildung von Vacuolen oder Lichtungen innerhalb ursprünglich solider Zellstränge, teils durch Sekretion, teils hyaline Degeneration der Zellen selbst. Die glasigen

Gebilde erwiesen sich vorwiegend als hyalin, auch wohl hyalinschleimig mit allen Übergängen, was sich wohl am besten bei Hämatoxylin-Eosin-Färbung erkennen lässt.

Es ist schon oben erwähnt, dass Kolaczek alle diese Geschwülste mit noch manchen andern Arten unter der Bezeichnung Angiosarkom zusammengefasst hatte, worunter er alle Geschwülste verstand, als deren Matrix sich Gefässe überhaupt nachweisen lassen, sowohl Blut- als Lymphgefässe. Er hatte es hierbei unter etwas gewaltsamer Deutung der mikroskopischen Bilder hauptsächlich auf die ersteren abgesehen, wofür ihm, wie auch für seine Bezeichnung Angiosarkom überhaupt, als einen zu dehnbaren Begriff, viele Gegner erstanden sind. Im Gegensatz zu jener Auffassung Kolaczeks geht aus den neueren Arbeiten, insbesondere der Volkmanns hervor, dass gerade in den wenigsten endothelialen Neubildungen die Blutgefässe selbst oder insbesondere deren Endothelien die Matrix bilden. Es kommen hier in Betracht erstens die äusserst seltenen Fälle von „Haemangioendothelioma intravasculare“ (Borst), wie sie z. B. von Borrmann, Colmers, Nauwerck (nach Ribbert) beobachtet wurden, zweitens das „Haemangioendothelioma perivasculare“ (Borst) oder das sogenannte Peritheliom. Dieses soll von den die Blutgefässe umgebenden Perithelien abstammen, die jedoch bis jetzt nur an wenigen Orten des Körpers mit Sicherheit nachgewiesen sind (Hirnhäute, Speicheldrüsen, Brustdrüsen, Carotiden-, Steissdrüsen, Zirbeldrüse, Hoden). Diese Geschwulst stellt eine deutlich mantelförmige um die Gefässe angeordnete Endothelwucherung dar.

Ausser dem oben näher beschriebenen „typischen Cylindrom“ können wir uns also (nach Borst) noch zwei Formen von Cylindrombildung in endothelialen Geschwülsten denken: werden die Blutgefässe in einem intravaskulären Blutgefässendotheliom hyalin, so müssen cylindrische Gebilde ent-

stehen, die eine hyaline Mantelzone und einen zentralen Zellstrang aufweisen, während unter denselben Verhältnissen in einem Peritheliom ein hyaliner, cylindrischer Achsenstrang entsteht, der oft noch die erhaltenen oder verkümmerten Gefässlumina enthält, von einem zelligen Mantel umkleidet. Die erste Form dürfte wohl am allerseltensten vorkommen, während die zweite, das hyaline Peritheliom, wenn man für die Definition Peritheliom nur die mantelförmige Zellwucherung um Blutgefässe herum ins Auge fasst, der Häufigkeit nach an erster Stelle stehen müsste. Doch können hier die verschiedenartigsten Täuschungen und Deutungen vorkommen. Abgesehen davon, dass die Existenz der Perithelien, welche von manchen als Endothelien, von andern (z. B. Volkmann) als hiervon zu unterscheidende Elemente aufgefasst werden, noch vielfach als zweifelhaft angesehen wird, dürfte es sich bei manchen dieser Geschwülste um die perivaskulären Lymphräume handeln, welche entweder von endothelialen Geschwulstmassen gleichsam injiziert oder an der Zellwucherung mit ihren eigenen Endothelien beteiligt sein können. Damit gehören dann die Geschwülste streng genommen zu der erstbesprochenen Gruppe, den hyalinen Lymphangioendotheliomen. „Es muss ungefähr dasselbe Bild herauskommen, ob in einem Lymphangioendotheliom oder in einem Peritheliom die Blutgefässe hyalin entarten: es entstehen nämlich beide Male hyaline Achsenstränge mit peripher angelagerten Zellmänteln“ (Borst).

Volkmann macht hinsichtlich der Beziehung der Blutgefässe überhaupt zu den Zellmassen endothelialer Geschwülste mit Billroth und Sattler besonders auch darauf aufmerksam, dass oft eine Gefässneubildung in die wuchernden Zellmassen hinein stattfindet, wobei die zunächst im Stroma verlaufenden Gefässe immer mehr frei von begleitendem (adventitialen) Bindegewebe werden, wodurch dann wieder Bilder entstehen können, die eine „genetische“ Beziehung

zu den Blutgefässen vortäuschen. Gerade hierbei wird nun öfters beobachtet, dass diese einwuchernden Gefässe, offenbar unter jenem Einfluss der Parenchymzellen, alsbald hyalin zu degenerieren pflegen.

Am meisten verneinend steht Ribbert dem Peritheliom gegenüber, der kaum einen einwandfreien Fall davon anerkennen will, wobei er die von Marchand und Paltauf als Grundtypen aufgestellten Peritheliome der Carotisdrüsen als lokale Bildungen eigener Art betrachtet wissen will, die sich nicht mit ähnlichen Erscheinungen an den Blutgefässen des Körpers vergleichen lassen.

Endlich können hier Verwechslungen vorkommen mit jenen zahlreichen Sarkomen gewöhnlicher Art (Rundzellen-, Spindelzellensarkomen etc.), bei denen der Wucherungsprozess bekanntlich mit Vorliebe sich an vorhandene oder neugebildete Gefässe anschliesst, und die, zumal bei ziemlichem Gefässreichtum recht häufig ausgedehnte hyaline Degeneration der Gefässwände aufweisen können, wodurch dann wieder cylindromähnliche Bilder entstehen. Von diesen will Borst jene eigentlichen Cylindrome, d. h. also diejenigen endothelialer Natur, ebenfalls unterscheiden. Er sagt hierüber: „Makroskopisch sind solche hyaline Sarkome zum Teil deutlich gallertige, durchscheinende, allerdings sehr gefässreiche Geschwülste; da man auch mikroskopisch die entarteten Gefässe als hyaline, verzweigte Cylinder findet, so sind die gröberen Merkmale des Cylindroms gegeben. Jedoch ist zu bemerken, dass in wirklichen Sarkomen die beschriebene hyaline Entartung kaum jemals so reichlich verbreitet ist, dass man nicht an vielen, insbesondere jüngeren Stellen der betreffenden Geschwülste das reine Sarkomgewebe anträfe, das, durch keine sekundären Metamorphosen kompliziert, die Einreihung der hyalinen Geschwulst in die Klasse der echten einfachen Sarkome ohne weiteres rechtfertigt.“

Demgegenüber lässt sich nun zwar sagen, dass auch endotheliale Cylindrome nicht immer an allen Stellen ein gleichartiges Bild darbieten, aber jedenfalls geht aus den bisher dargelegten Anschauungen hervor, dass man hinter einem cylindromartigen Bau einer Geschwulst überhaupt, im allgemeinen, d. h. in den weitaus meisten Fällen eine mesenchymale Abstammung zu suchen haben dürfte.

Dieser Auffassung gerade entgegengesetzt ist nun z. B. diejenige Ribberts in seiner neuen „Geschwulstlehre". Ribbert gibt hier zwar auch die gelegentliche hyaline Degeneration von Gefässen in Sarkomen und Endotheliomen der Dura (ausschliesslich), sowie das Auftreten von cylindromartigen Strukturen in Carcinomen (Fall Lubarsch) zu, sagt aber dann: „Die typischen, im engeren Sinn so zu nennenden Cylindrome besitzen eine andere Bedeutung, sie haben bisher meist bei den Endotheliomen Unterkunft gefunden, sind aber unzweifelhaft epithelialer Natur. Ich halte sie im Gegensatz zu Lubarsch für eine wohlcharakterisierte Geschwulst." Dieser Standpunkt Ribberts erklärt sich zunächst aus seinen Ansichten über die Endotheliome überhaupt, denen gegenüber sich dieser Autor eben sehr skeptisch verhält, indem er manche der oben angeführten Kriterien für die Diagnose Endotheliom nicht gelten lassen will, so z. B. das Wachstum in den Bindegewebsspalten in Form jener dünnen, netzförmig anastomosierenden Stränge; den Zusammenhang der Tumorzellen mit Lymphbahnendothelien. Diese Momente können ja allerdings einer verschiedenen Deutung unterliegen, woran schon der, von Ribbert hierbei gelegentlich angewandte Ausdruck „endothelähnliches Epithel" erinnert. Insbesondere erscheint für Ribbert das Übergehen wuchernder Endothelien in kubische, ja cylindrische Formen als eine zu weitgehende Metaplasie, und so stellt er die Forderung auf, „man solle doch alle Zellen, die man findet, auf gleichartige

Elemente zurückführen und nicht auf andere, aus denen sie durch Umwandlung hervorgegangen sein sollen". Doch dürfte die aus zahlreichen genauen Untersuchungen, besonders auch denjenigen Borsts hervorgehende Möglichkeit gerade dieser Metaplasie noch von keiner Seite sicher widerlegt sein.

Wir hätten also, besonders unter Berücksichtigung der Ribbert'schen Auffassung, wieder eine „Cylindromfrage"; sie steht und fällt mit der „Endotheliomfrage", d. h. speziell mit der Frage nach der endothelialen oder epithelialen Genese einer gewissen Gruppe von Geschwülsten des Kopfes, der ausser den typischen Cylindromen namentlich auch die, mit diesen verwandten, sogenannten Mischgeschwülste der Speicheldrüsen und des Gaumens angehören, in denen ebenfalls hie und da typisch cylindromatöse Partien vorkommen. Auch klinisch ist diese ganze Gruppe als eine zusammengehörige charakterisiert und zeichnet sich eben im allgemeinen durch die, schon oben bei den Cylindromen angeführten Eigenschaften aus. Es handelt sich eben fast durchweg um knollige, abgekapselte meist langsam wachsende, wenigstens anfangs nicht maligne Gewächse mit deutlich unterscheidbarem Parenchym in Strängen und drüsenähnlichen Formen und bindegewebigem Stroma; nur findet sich eben bei den sogenannten Mischtumoren neben dem Bindegewebstroma noch Knochen-, Knorpel- oder Schleimgewebe in den verschiedensten Kombinationen und Mengen vor, und ich möchte bei dieser Gelegenheit daran erinnern, dass durch das Auftreten von hyalinen Schichten um die in einem halbflüssigen myxomatösen Stroma gelegenen Zellkörper herum solche abenteuerliche Formen von „Cylindrom" entstehen können, wie sie z. B. Tommasi und Friedreich (nach Volkmann) beobachteten, welche in ihren Fällen aus den Zupfpräparaten hyaline Körper isolieren konnten, die beim Zerdrücken platzend, einen zelligen Inhalt entleerten.

Auch diese Mischtumoren werden seit der bekannten grundlegenden Arbeit Kaufmanns über das Parotissarkom, deren Ergebnis im grossen ganzen durch viele spätere vollkommen bestätigt wurde, von den meisten deutschen Autoren zu den endothelialen Geschwülsten gerechnet. Es wurden hierbei in der überwiegenden Mehrzahl der Fälle die Bindegewebssaftspalten als Ausgangspunkt der Zellwucherung nachgewiesen, sodann auch die Lymphgefässe, und nach Volkmann, Eisenmenger, Nasse u. a. handelt es sich auch hier in manchen Fällen um „peritheliale“ Wucherungen (plexiforme Sarkome Waldeyers). Gegenüber dem wichtigen Vorwurf, der hier von gegnerischer Seite gemacht worden ist, dass diese Resultate eine Ansteckung gesunder Gewebe durch die Geschwulst hätten zur Voraussetzung haben müssen, was ja nach modernen Anschauungen nicht angeht, möchte ich mich der Ansicht von Steinhaus anschliessen: „Im Geschwulstgewebe selbst und nicht in seiner Umgebung sehen wir die Zellwucherung, welche zur Bildung neuer epithelioider Zellkomplexe führt. Dass die Zellen dieser Komplexe im Beginn identisch mit Endothelzellen sind, und erst später sich von diesem Typus entfernen und epithelähnlich werden (was nicht nur bei neoplastischen, sondern auch entzündlichen Prozessen mit den Endothelzellen geschieht), das spricht doch eher zu Gunsten ihrer endothelialen Natur als zu Gunsten ihrer epithelialen Abstammung.“

Für die ganze Gruppe hielten trotz all dem die französischen Autoren und mit ihnen Langhaus, Thoma u. a., und neuerdings Ribbert, Hinsberg an der epithelialen Genese fest. Ribbert fasst diese Geschwulstgruppe zusammen mit der Bezeichnung: „Fibro-epitheliale Tumoren von Speichel-, Schleim- und verwandten Drüsen“ und bringt die Genese der typischen Cylindrome eben mit der Nähe solcher Drüsen in Zusammenhang, d. h. mit ihrem be-

sonderen Vorkommen am Kopf, „weitaus am häufigsten in der Umgebung der Mundhöhle, am Gaumen, am Mundboden, in der Gegend der Speicheldrüse und in enger räumlicher Beziehung zu ihnen, in der Orbita, der Highmorshöhle und in der Nase, seltener an anderen Stellen, z. B. in der Haut".

Es fragt sich nun, was sich für positive zwingende Beweise für die epitheliale Natur all dieser Geschwülste anführen lassen. Der direkte Zusammenhang mit den Drüsen kann es nicht sein, denn er ist in den zahlreich vorliegenden sorgfältigsten Untersuchungen bestimmt ausgeschlossen worden, wenigstens also für die Allgemeinheit der Fälle, und in den Fällen Löwenbachs z. B., der an zwei Cylindromen der Submaxillarspeicheldrüse den Zusammenhang der Geschwulststränge mit normalen Drüsengängen nachzuweisen suchte, bezweifelt Ribbert selbst die Richtigkeit dieser Deutung, indem er diese Befunde dahin erklärt, „dass jene Gänge in entzündeter Umgebung liegen und dass ihr Epithel dadurch Umwandlungen erfährt". Dasselbe beobachtete übrigens auch Volkmann in einem seiner Fälle, wobei er jene Umwandlung als „atypische Epithelwucherung" anspricht.

Erscheinungen an der Speicheldrüse selbst sind es nun, aus denen Ribbert unter anderem die epitheliale Natur der typischen Cylindrome erschliessen zu können glaubt, und zwar besonders die Möglichkeit der experimentellen Erzeugung von cylindromähnlichen Bildungen in diesen Drüsen durch Unterbindung des Ausführungsganges oder durch Transplantation der Drüsen oder Erzeugung chronischer Entzündung in derselben. Nach der gegebenen Beschreibung (l. c. S. 393 ff.) entstehen nun aber hierbei in den atypisch gewucherten Epithelinseln im besten Falle kuglige Hohlraumbildungen unter Sekretabscheidung, auch Cystenbildung, dagegen kommt es nicht zu den gleichzeitig vor allem unter Beteiligung des Stromas entstehenden hyalinen Strängen,

Kolben, Kugeln, Cylindern, die in ihrem Innern die der hyalinen Umwandlung am längsten widerstehenden Endothelrohre der Blutgefässe erkennen lassen, wie z. B. in dem typischen Cylindrom der Parotis, das v. Ohlen beschrieben und abgebildet (Abbildung auch bei Volkmann) hat, und nur darin würde ein zwingender Beweis liegen.

Ein solcher würde auch darin liegen, wenn es wirklich gelänge, an den Parenchymzellen hierhergehöriger Tumoren die untrüglichen Merkmale des vollkommen ausdifferenzierten Epithels nachzuweisen, nämlich die Bildung von sogenannten Stacheln, von Intercellularbrücken, wie es Ribbert annimmt, gestützt auf eine Beobachtung Hinsbergs an einem solchen „Mischtumor", der jedoch von Steinhaus, welcher Hinsberg entgegentrat, wieder nicht als einwandsfrei anerkannt wurde, insofern es sich in jenem Fall um ein Carcinom gehandelt haben solle.

Jedenfalls geht aus all dem hervor, dass ein zwingender positiver Beweis für die epitheliale Genese sämtlicher typischer Cylindrome, wie Ribbert es haben will, durchaus noch nicht erbracht sein dürfte.

Ich möchte nun als weitere Beispiele von Cylindromen endothelialer Natur meine beiden Fällen beschreiben, deren Überweisung ich der Güte des Herrn Prof. Dr. Dürck am hiesigen pathologischen Institut verdanke.

Fall I. Cylindrom des harten Gaumens.*)

(Hierzu Fig. I.)

Diese Geschwulst wurde an der hiesigen churgischen Universitätsklinik des Herrn Professor Dr. Klaussner von dessen Assistenten Herrn Dr. Egger exstirpiert, d. h. es wurde eine partielle Unterkieferresektion gemacht.

*) Einlauf-Journal 482 vom 12. Oktober 1906.

Anamnese: Patient, männlich, 45 Jahre alt (aufgenommen 11. X. 06) sonst gesund, gibt an, seit 25 Jahren eine kleine, haselnussgrosse Geschwulst am harten Gaumen zu bemerken. Seit 4—5 Wochen vergrösserte sich dieselbe, auch ist ein Geschwür daran aufgetreten. Seit drei Wochen sei sie ganz grob geworden (sklerosiert).

Eltern mit 60 und 68 Jahren gestorben, fünf Geschwister in jungen Jahren gestorben, Lues, Potatorium negiert.

Befund: Am linken harten Gaumen sitzt ein welschnussgrosser Tumor, dessen hinterste Partie exulceriert ist. Der Tumor überschreitet die Mittellinie. Der weiche Gaumen ist frei von der Geschwulst. Er fühlt sich weich an, die Nasenhöhle ist frei. Rechts und links in der Submaxillargegend haselnussgrosse harte Drüsen. Diese will Patient schon seit frühester Zeit gehabt haben. Patient sieht ziemlich blass aus, eine namhafte Abmagerung hat er in letzter Zeit nicht bemerkt.

Am 11. X. 06 (mittels 10%iger Cocainlösung) Probeexcision. Es wurde in sagittaler Richtung ein keilförmiges Stück aus der Geschwulst herausgeschnitten, aus der unteren Partie derselben in unmittelbarer Nähe des Geschwürs, so dass dessen Rand noch mit betroffen war. Davon wurden im hiesigen pathologischen Institut Gefrierschnitte gemacht und mit Hämatoxilin-Eosin gefärbt. Es ergab sich die mikroskopische Diagnose: „Endotheliom mit hyaliner Degeneration der Gefässwandungen (Cylindrom)."

Am 15. X. 06 Operation in Morphium-Chloroformnarkose. Extraktion des zweiten linken Schneidezahnes, Wangenschnitt, teilweise Resektion des linken Oberkiefers. Die untere Orbitalwand bleibt erhalten, der weiche Gaumen ebenfalls, er wird durch eine Naht an dem stehengebliebenen Rest der Nasenscheidewand bezw. des Oberkiefers befestigt. Die Blutung war mässig.

Bis 17. X. 06 leichte Temperatursteigerung, von da ab keine Temperatursteigerung mehr. Patient ist absolut nicht dazu zu bringen, selbst flüssige Nahrung zu nehmen, da er angeblich immer Hustenreiz bekommt. Er wird deshalb mit Schlundsonde ernährt. Die Wunde granuliert gut. Es besteht bei der Entlassung ein Abschluss nach der Nasenhöhle zu. Patient wird mit Brief an den behandelnden Arzt entlassen, mit der Weisung, in sechs Wochen wieder zu kommen behufs Anschaffung einer Prothese.

Makroskopisches Präparat: An dem entfernten Stück des Unterkiefers, das in Formalinlösung aufbewahrt ist, sitzt die ziemlich harte Geschwulst nussgross, von kugeliger Gestalt dem hinteren Teil der Gaumenplatte ziemlich fest auf, kaum verschieblich von der Schleimhaut, mit der keine Verwachsung besteht, teilweise überzogen; dieselbe hat sich von dem Probeexcisionsrand aus etwas retrahiert. Der Tumor erscheint äusserlich gut abgegrenzt, „abgekapselt". Zwischen Tumor und linkem Alveolarrand besteht noch ein schmaler Zwischenraum. Nach der rechten Seite hin überragt die Geschwulst die Mittellinie um etwa einen halben Zentimeter. Die Schnittfläche des Tumors ist von dunkelbrauner (hämorrhagischer) Farbe. Die Knochenplatte des Gaumens ist vollkommen erhalten.

Die genauere mikroskopische Untersuchung (hierzu Fig. I) des Gefrierschnittes ergibt folgendes: Auf dem Durchschnitt bei schwacher Vergrösserung zeigt sich die Tumormasse im ganzen von der darüber herziehenden Schleimhaut getrennt durch eine breitere Schicht kernarmen Bindegewebes mit vorwiegend längsverlaufenden Fibrillen. Wir können also diese Bindegewebsschichte wohl als eine Art Kapsel auffassen. Die Schleimhaut ist ausserhalb des Bereiches der exulcerierten Stelle von normaler Beschaffenheit, zeigt hohe, schmale Papillen. An einer Stelle ist der Ansatz zum Aus-

führungsgang einer Schleimdrüse im Schnitt getroffen, sonst zeigen sich hier keine Drüsen. Von der Bindegewebskapsel, die nach dem Geschwür zu schmäler wird, ziehen sehr schmale Streifen und Septen in die Geschwulst hinein, um sich dort an der Bildung des Stromas zu beteiligen, in dem die Zellstränge liegen. Dieses Stroma ist an manchen Stellen reichlicher, fast vorherrschend und dann lockerer gefügt, kernärmer, an anderen sehr spärlich, in der Weise vertreten, dass es dann nur noch äusserst schmale Züge oder Septen zwischen den Zellmassen bildet. Diese letzteren sind nun zu sehr verschiedenen Figuren auf dem Schnitt angeordnet. Teils bilden sie, offenbar an den weiter vorgeschrittenen Stellen ziemlich breite, aber auch dazwischen schmale und lange Stränge, die besonders an den, nach der Oberfläche des Tumors zu gelegenen Stellen parallel zu dieser dicht aneinander liegen, an anderen Stellen zeigen sich da, wo solche Stränge quer oder schräg geschnitten sind, rundliche oder ovale Zellhaufen oder Nester, wieder an anderen Stellen, und das sind die vorherrschenden Partien in der Geschwulst, haben wir grössere, zusammenhängende, nach aussen hin eigenartig abgerundet konturierte Felder, die auf den ersten Anblick ganz „glomerulusartig“ erscheinen und es lässt sich bei genauerem Zusehen und namentlich bei stärkerer Vergrösserung deutlich erkennen, dass es sich hier um ganze Knäuel von massenhaften, nach allen Richtungen durcheinander geschlungenen hyalinen Cylindern oder Schläuchen handelt, die alle, überall von annähernd gleicher Decke mit einem Mantel aus Zellen umgeben sind. Im Innern dieser hyalinen Schläuche lässt sich an vielen Stellen deutlich ein intaktes Capillarendothelrohr erkennen, das bei etwas weiterer Lichtung auch rote Blutkörperchen hie und da enthält, was keinen Zweifel darüber lässt, dass es sich hier um hyalin degenerierte kleinere und kleinste (capillare) Blutgefässe handelt.

Jeder der Schläuche mit samt seinem Zellmantel ist nun meist von einer dünnen Bindegewebsscheide umhüllt, wodurch er dann von seinem Nachbarschlauch getrennt ist. Die Zellen jener Mäntel, aus deren weiterer Proliferation auch das übrige, in Strängen und Nestern angeordnete Geschwulstparenchym unmittelbar hervorgeht, sind von mittlerer Grösse, von platter, auf dem Querschnitt auch spindliger, rautenförmiger bis polygonaler, auch epithelähnlicher Gestalt, liegen dicht aufeinander, wobei sich aber doch auch, besonders in den „Mänteln", eine geringe, auch faserige Intercellularsubstanz zwischen ihren schmalen Protoplasmaleibern erkennen lässt. Sie hängen mit dem umgebenden Bindegewebe sehr innig zusammen, zum Teil auch unter sich durch feinste Protoplasmafortsätze. Die Kerne, ziemlich nahe zusammenliegend, sind von rundlicher, auch länglicher Form und dunkel gefärbt. An der Stelle des Schleimhautulcus, dessen Rand vom Schnitte noch getroffen ist, zeigt sich das ganze Gewebe von dichter, nach der Umgebung zu allmählich abnehmender kleinzelliger Infiltration durchsetzt. Soviel sich aus dem Schnitt erkennen lässt, ist auch in dieser Gegend die Zellproliferation in Form jener oben erwähnten, parallel zur Oberfläche des Tumors dicht aufeinander liegender Zellstränge bereits weiter fortgeschritten. Ausser der hyalinen Degeneration der Wände der kleinsten Blutgefässe und Capillaren zeigt sich ab und zu eine beginnende Hyalinisierung im Stroma, in Bindegewebszügen, die schon etwas grössere Gefässe enthalten.

Es ergibt sich also aus diesem Befund, aus der Form der Geschwulstzellen und ihrer deutlich erkennbaren Anordnung in Mantelform um kleinste Gefässe herum bei intaktem Endothelrohr, dass es sich um eine Neubildung, ausgehend von perivaskulären, endothelialen Zellen handelt, bei der es durch hyaline Gefässwanddegeneration zu cylindrom-

artigen Bildungen gekommen ist, ein sogenanntes Perithelioma hyalinum oder wohl besser (nach Borst) Lymphangioendothelioma perivaskulare mit hyaliner Degeneration.

Diese Geschwulst gehört demnach einer Gruppe von Gaumengeschwülsten an, wie sie in der Litteratur insbesondere von Eisenmenger, Volkmann, Pupowac, beschrieben sind, wobei diese Autoren auf die Verwandtschaft auch dieser Gaumentumoren mit den oben erwähnten Mischgeschwülsten der Speicheldrüsen hinweisen und die endotheliale Natur derselben feststellen.

Eisenmenger betrachtet 76 Fälle aus der Litteratur als hierher gehörig, während er fünf endotheliale Gaumentumoren selbst beobachtete, wovon zwei Cylindrome sind.

Volkmann rechnet von 138 Gaumentumoren 125 (davon 47 deutsche Beobachtungen einschliesslich derjenigen Eisenmengers) zu dieser Gruppe.

Pupowac beschreibt vier zum Teil ebenfalls cylindromatöse Fälle abgekapselter submukös (Mundschleimhaut) gelegener Endotheliome, worunter auch eines am harten Gaumen

Eisenmenger, dem sich die beiden anderen Autoren in ihren Resultaten vollkommen anschliessen, kommt zu folgendem Schluss: „Es gibt am Gaumen eine anatomisch und auch klinisch wohl charakterisierte Geschwulstform, die als eine besondere, verhältnismässig nicht seltene Lokalisation der sogenannten Mischgeschwülste der Parotisgegend aufzufassen ist. Diese Geschwülste wurden bisher von den Franzosen als Adenome des Gaumens bezeichnet. Sie zeichnen sich klinisch durch langsames Wachstum und Abkapselung aus, können aber in verhältnismässig seltenen Fällen entweder von vornherein oder im Laufe ihrer Entwicklung dadurch, dass sie rascher wachsen, ihre Kapsel durchbrechen und auf die benachbarte Textur übergreifen, den Charakter von malignen

Geschwülsten annehmen, ohne aber Drüsen- oder entferntere Metastasen zu machen. Anatomisch sind sie charakterisiert durch endo- oder peritheliale Zellwucherungen, welche teilweise „colloide“ Metamorphosen (Cylindrombildung d. V.) eingehen können und häufig auch durch das Vorkommen von anderen, lipomatösen, knorpligen, myxomatösen Anteilen.“

Unser Fall bietet nun ein ganz besonderes chirurgisches Interesse hinsichtlich der Frage: wann ist die partielle Oberkieferresektion indiziert, und in welchen Fällen wird diese, doch ziemlich eingreifende Operation durch die einfache Exstirpation des Tumors zu ersetzen sein? In unserem Fall sprach für das radikale Vorgehen wohl schon die bereits durch das nach so langem scheinbarem Stillstand plötzlich eintretende rasche Wachstum sich dokumentierende beginnende Malignität, welche ja auch im mikroskopischen Bilde an den Stellen bereits beginnender zügelloserer Proliferation erkennbar ist, besonders in der Nähe der exulcerierten Stelle. Die Exulceration selbst könnten wir in unserem Falle, da sie annähernd gleichzeitig mit dem rascheren Wachstum aufgetreten ist, sowohl als Ursache, wie als eine Folge eben des beginnenden rascheren Wachstums bezw. der Malignität betrachten. Im ersteren Fall, der vielleicht der häufigere sein wird, können wir mit Eisenmenger uns die Geschwürsbildung selbst wieder leicht als eine decubitale, traumatische, mechanisch bewirkte erklären, eine Folge der exponierten Lage am Schlund und begünstigt durch die, ja auch in gutartigen Tumoren vorhandene Zirkulations- und Ernährungsstörung. Dafür spricht auch das gewöhnliche Vorkommen solcher Ulcerationen an den entsprechenden Stellen in ähnlichen Fällen. Es darf daher aus der Geschwürsbildung allein kein Schluss auf die Malignität gezogen werden. Aber auch durch die bekannte Neigung zu hartnäckiger lokaler Recidivbildung der Cylindrome oder Endotheliome überhaupt könnte

man sich vielleicht zur Resektion veranlasst fühlen, immer natürlich vorausgesetzt, dass der abgekapselte submukös gelegene Tumor den Knochen noch nicht zerstört hat, wie in unserem Falle. Doch weisen die Beobachtungen der genannten Autoren bei diesen Geschwülsten darauf hin, dass diese Recidivneigung doch von lokalen Verhältnissen abhängig sein muss. Nach Eisenmenger ist die Recidivneigung dieser Gaumentumoren eine geringe im Gegensatz zu der grossen bei den entsprechenden Parotisgeschwülsten, und er erklärt dies damit, dass bei den Gaumentumoren eine radikale Operation leichter möglich ist „in jenen seltenen Fällen, in denen die Kapsel durchbrochen und der Tumor mit Fascie oder Knochen verwachsen ist"; „Recidive kommen nur vor, wenn unvollkommene Operationsmethoden angewandt wurden (Paquelin, Abkappung), doch brachte die Exstirpation dieser Recidive dann Heilung." Eisenmenger warnt geradezu vor der Überschätzung der Schwierigkeit der Operation und vor der Vornahme eingreifender Verfahren (wie Resektion, provisorischer Carotisligierung etc.), wenn nämlich die Fixierung des Tumors durch die am harten Gaumen bekanntlich straff sitzende Schleimhaut, oder eine Einkeilung in das Skelett eine Verwachsung mit dem Knochen vortäuscht. Ich möchte hier einige Fälle anführen, welche zur Illustration dieser Verhältnisse besonders geeignet erscheinen:

I. Eisenmengers Fall 2: Cylindrom des harten Gaumens: Mikroskopischer Befund nahezu derselbe wie in unserem Falle. Die Geschwulst bei 35jähriger Frau seit acht Jahren langsam gewachsen. Zeigt ebenfalls exulcerierte Stellen. Weicher Gaumen frei.

Operation: Schleimhaut des harten Gaumens knapp neben der Geschwulst umschnitten. Enucleation mit Raspatorium. Extraktion einiger Zähne. Geschwulstbett verschorft.

Nach vier Jahren recidivfrei.

II. Volkmanns Fall 42: Endotheliom des harten Gaumens (cylindromartig): Bei 30jährigem Landmann ist in sechs Jahren kleine Geschwulst in der Mitte des harten Gaumens langsam, erst im letzten Jahre rasch gewachsen.

Status praesens: Fast der ganze harte Gaumen durch eine halbkuglige Geschwulst, die rings beinahe den Alveolarfortsatz erreicht, eingenommen; scharf begrenzt, nicht verschieblich. Schleimhaut normal, Gaumensegel frei.

Operation: Nach ovaler Umschneidung der mittleren Partie wird die Gaumenschleimhaut abgehoben, der Tumor von der Oberkieferplatte abgehebelt. In dieser eine Perforation, durch welche ein Geschwulstzapfen in den Nasenrachenraum hineinragt. Ausschabung mit scharfem Löffel, Naht des Involucrum, glatte Heilung.

Nach drei Viertel Jahren ausgedehntes Oberkieferrecidiv, das nun totale Oberkieferresektion nötig machte, was aber nicht verhinderte, dass in den nächsten zwei Jahren noch zwei Recidive operiert werden mussten.

III. Pupowacs Fall 1: Hühnereigrosser, kuppenförmiger, submuköser Tumor des harten Gaumens (endotheliale myxomatös-knorpelige Mischgeschwulst) bei 30jähriger Frau in 18 Jahren langsam gewachsen.

Operation: Nach „Längsschnitt“ Zurückschiebung der Schleimhaut, Ausschälung mit Elevatorium aus der mit Periost überzogenen „Delle“ im harten Gaumen. Heilung.

Wir sehen aus diesen drei, dem unseren ähnlich gelagerten Fällen, dass das Verhältnis der Geschwulst zur Gaumenplatte und namentlich auch die Beschaffenheit der letzteren für die Indikation zur Oberkieferresektion von grosser Wichtigkeit sein dürfte. Eine Usur oder gar Perforation der Gaumenplatte wird an sich schon auf eine gewisse Malignität hinweisen und eine Resektion indizieren, welche z. B. in Volkmanns Fall, gleich anfangs vorgenommen, wahrschein-

lich die späteren Recidive verhindert hätte, während sie in Eisenmengers Fall unbeschadet des dauernden Erfolges umgangen werden konnte. Auch in Pupowacs Fall dürfte wohl trotz der mit gesundem Periost überzogenen „Delle“ in der Gaumenplatte kein Recidiv zu erwarten sein, angesichts des Vorschlags, den Volkmann und Eisenmenger für alle unkomplizierten oder vielmehr noch gut abgekapselten Fälle machen, den Tumor nach einfacher Spaltung („Knopfloch“) und Zurückschiebung der Schleimhaut aus seiner Umgebung herauszuheben. Pupowac legt besonders Gewicht auf die sorgfältige Mitentfernung der Kapsel, „da gerade in letzterer histologisch die jüngsten Stadien der Entwicklung nachweisbar sind“.

Bei dem in manchen Fällen, wenn auch oft nach sehr langer Zeit, plötzlich eintretenden Übergang in Malignität wäre eine nicht allzuspäte Entfernung, wenigstens vor oder bei dem Eintreten von Ulceration angezeigt; doch unterbleibt eine solche oft infolge der meist vollkommenen Schmerzlosigkeit dieser Gaumentumoren, da es dann meist erst die, durch die Grösse der Geschwulst bedingte Funktionsstörung, der Reihe nach Sprach-, Respirations-, Deglutitionsstörung (Eisenmenger) sind, welche den Patienten zum Arzt führen.

Fall II. Cylindrom des Mundbodens.*)

(Hierzu Fig. II.)

Dasselbe wurde an der chirurgischen Privatheilanstalt der Herren Dr. Gebhardt und Dr. Lindl hier bei einer 70jährigen Frau, B., Bäuerin, exstirpiert.

Anamnese: Patientin, aufgenommen am 26. X. 06, war früher immer gesund, mit sieben Jahren „Augenentzündung“. Seit 43 Jahren verheiratet, zwei Kinder, 30 und 40 Jahre alt, sind gesund, zwei frühzeitig gestorben.

*) Einlauf des pathologischen Instituts Nr. 514 vom 27. Oktober 1906.

Seit zwei Jahren bemerkt Patientin eine kleine Geschwulst, nahe unter dem Kinn, etwa in der Mittellinie. Die Geschwulst lag unter der Haut, welche darüber verschieblich war; ebenfalls war die Geschwulst, ein ganz kleiner Knoten, gegen den Unterkiefer verschieblich. Sie ist anfangs sehr langsam gewachsen, erst seit einem Vierteljahr rasch. Das Zahnfleisch ist „dick geworden“ und schliesslich sei die Geschwulst über den Kiefer hinausgewachsen. Sie war fast zwei Jahre hindurch vollkommen schmerzlos und machte erst in der letzten Zeit sehr mässige Beschwerden durch ihre Grösse. Die Zunge wurde zuletzt ganz „hinaufgedrückt“, doch war der Schlingakt, das Sprechen und Atmen sogar in allerletzter Zeit ohne grosse Beschwerden. Die Geschwulst habe sich von Anfang an hart angefühlt. An irgend ein Trauma etc., dem die Entstehung oder auch das rasche Wachstum zuzuschreiben wäre, kann sich Patientin nicht erinnern. Patientin ist in letzter Zeit nicht auffallend abgemagert.

Befund: Guter Ernährungszustand. Der ganze Mundboden und die ganze Unterkiefergegend rechts und links ist von einer, sich gleichmässig hart anfühlenden knolligen Tumormasse eingenommen, welche nach abwärts bis zum Zungenbein reicht. Dadurch ist die Zunge, welche selbst frei und gut beweglich ist, beträchtlich nach oben und rückwärts gedrängt; sie liegt in einer flachen, ziemlich horizontalen Mulde auf dem eigentlichen Tumor, über den auch die vollständig intakte Mundschleimhaut hinwegzieht. Andererseits erscheint die ganze Regio submaxillaris und submentalis bis zum Zungenbein herab beträchtlich angeschwollen. Die Haut samt Platysma ist über dem Tumor verschieblich. Nirgends sind Drüsenanschwellungen zu konstatieren.

Es wird von einem kleinen, in der Medianlinie vom unteren Rand des Unterkiefers (Kinnes) ab etwa 3 cm nach

abwärts reichenden Hautschnitt aus ein flaches, keilförmiges Stück aus dem Tumor herausgeschnitten und zur mikroskopischen Untersuchung in das hiesige pathologische Institut eingesandt. Die mikroskopische Untersuchung ergab „Cylindrom".

Operation: Kocher'scher Kragenschnitt. Bei der Exstirpation zeigt sich die Geschwulst mit dem Muscul. digastricus und hauptsächlich auf der linken Seite auch mit dem Mylopyoideus verwachsen, oder vielmehr zogen diese Muskeln durch die Geschwulstmasse hindurch und mussten daher zum Teil mitentfernt werden. Desgleichen verfiel auf der linken Seite infolge Verwachsung ein Stück des Nervus hypoglossus dem Messer sowie die Art. sublingualis. Nach abwärts reichte die, an allen übrigen Stellen verhältnismässig gut abgrenzbare Tumormasse bis zum Zungenbein, dessen Körper schon zur Hälfte usuriert war. Es wurde bis auf einen kleinen Rest auf der rechten Seite mitentfernt. Nach erfolgter Exstirpation flottierte die Membrana thyreoidea im Grunde der Wunde. Die Mundschleimhaut wurde nirgends eröffnet.

Die Heilung verlief glatt bis auf eine Nachblutung mit ziemlich ausgedehntem Hämatom, dabei leichte Temperatursteigerung. Die Zunge deviiert etwas nach links (Hypoglossuslähmung). Sprechen und Schluckakt ohne bedeutendere Störung.

Die entfernte, in Formalinlösung aufbewahrte Geschwulst zeigt einen groblappigen, auf dem Durchschnitt alveolären Bau.

Die genauere mikroskopische Untersuchung des mit Hämatoxolin-Eosin gefärbten Gefrierschnittes ergibt folgendes:

Bei schwacher Vergrösserung sehen wir ziemlich breite Züge von derbem Bindegewebe mit langgestrecktem oder etwas welligem Faserverlauf mit reichlichen Kernen durch die Geschwulst hindurchziehen, sie auf diese Weise in grössere

Läppchen abteilend, welche ihrerseits wieder durch schwächere Züge in Unterabteilungen geteilt werden. In den Maschen dieses gröberen, rein bindegewebigen Netzwerkes liegen nun in alveolärer Anordnung scharf von ihrer Umgebung abgegrenzte Zellkomplexe, welche in ihrem Innern hyaline Stränge (Cylinder) mit kolbigen Auswüchsen und hyaline Zapfen und Kugeln bergen, wodurch ein sehr auffallendes Bild entsteht. Es lässt sich hier sehr deutlich der Zusammenhang der hyalinen Gebilde mit dem Bindegewebe erkennen in der Weise, dass schon die feineren Bindegewebszüge, welche die alveolären Zellkomplexe voneinander trennen, gänzlich oder teilweise hyalin degeneriert sind, was aus ihrem glänzenden, fast strukturlosen, etwas geschwollenen Aussehen und dem gänzlichen Verlust der Kerne hervorgeht. Von diesen hyalinen Zügen zweigen vielfach wieder ebensolche kurze Züge in das Innere der Zellalveolen ab, wo sie mit kolbigen oder kugligen Anschwellungen zwischen den scharf gegen sie abgegrenzten Parenchymzellen endigen. Oft lassen sich in den Achsen der hyalinen Cylinder oder Zapfen auf eine kurze Strecke weit äusserst schmale Spalten erkennen, welche offenbar den Luminibus hyalin degenerierter kleiner Gefässe entsprechen, da sie mit normalen Endothelien ausgekleidet sind. Das quantitative Verhältnis der Geschwulstzellenmasse zu den hyalinen Gebilden ist an verschiedenen Stellen ein wechselndes und hängt hauptsächlich von der Grösse und Form der hyalinen Gebilde innerhalb der Alveolen ab. Oft sind die hyalinen Kolben und Kugeln von solcher Grösse, dass zwischen ihnen und der Alveolenwand nur noch ein schmaler Kranz von Zellen Platz hat. Es gibt auch Stellen, und das ist meist nach dem Rande der grösseren Geschwulstläppchen hin, wo die hyalinen Gebilde fast ganz zurücktreten. Hier findet man dann dafür auch entsprechend mehr nicht degeneriertes, teils mehr lockeres, teils mehr derb-

zügiges Bindegewebstroma vor. In diesem sind dann bald breitere Zellstränge eingebettet, die sich auf dem Querschnitt ebenfalls alveolär präsentieren und wie Krebsnester imponieren können, zumal die Geschwulstzellen ziemlich epithelähnlich sind; bald findet sich in etwas lockerem Stroma jene zierliche netzartige Anordnung von zarten, unter sich anastomosierenden Ausläufern, wie sie gerade für endotheliale Neubildungen charakteristisch sind. Die Geschwulstzellen selbst sind, wie gesagt, sehr epithelähnlich polygonal, besitzen rundliche, ziemlich hell gefärbte Kerne und einen schmalen Protoplasmahof, so dass die Kerne bei schwächerer Vergrösserung ziemlich dicht aneinander liegend erscheinen. Die Alveolen oder Zellstränge sind gegen das Stroma ziemlich scharf abgegrenzt. Doch sind nirgends charakteristische Epithelsäume oder etwa eine Membrana propria vorhanden. Die Zellen liegen am Rande der Alveolen nicht in streng gerichteter Reihe, auch besteht keine „Retraktion" der Zellmassen von den Alveolarrändern, auch finden sich nirgends ausgesprochene Schichtungskugeln. An den Rändern von grösseren Abteilungen, also in der Nähe der grösseren Stromabalken, ist bei dieser Geschwulst ebenfalls zu sehen, dass die Zellmassen ihren Ursprung aus den Saftspalten des Bindegewebes nehmen. Man sieht in den Lücken zwischen den Bindegewebsfasern erst einzelne, dann Reihen von mehreren einzelnen hintereinander liegenden, erst spindeligen oder platten, dann schon mehr kubischen Zellen, schliesslich zu immer breiteren Strängen übergehend, welche ganz den Charakter des übrigen Geschwulstparenchyms zeigen; es handelt sich also um jene Übergangsbilder, wie sie von vielen neueren Beobachtern (Volkmann, Glockner, v. Ohlen, M. v. Kryger u. a.) öfters gesehen und abgebildet sind und durch welche die spezielle Genese der Geschwulstzellen (aus den Endothelien der Saftspalten des Bindegewebes) erwiesen erscheint.

Was nun die Entstehung der hyalinen Gebilde betrifft, so scheinen sie in diesem Fall fast ausschliesslich aus dem Stroma durch hyaline Degeneration (Rosafärbung durch Eosin) desselben mit samt den darin enthaltenen Gefässen entstanden zu sein. Bei starker Vergrösserung erkennt man nämlich in den hyalinen Zügen und Kolben eine äusserst zarte, unregelmässig wellige oder etwas wirr verlaufende Faserung. Dieselbe Faserung findet sich in ähnlicher Weise an den, in den Zellkomplexen scheinbar freiliegenden („isolierten“) hyalinen Kugeln wieder, woraus schon hervorgeht, dass diese wohl von derselben Herkunft (aus dem Stroma) sein müssen; auch dürfte es sich nur um scheinbar freiliegende Kugeln handeln, die in Wirklichkeit eben durch ausserhalb der Schnittebene liegende „Stiele“ mit den übrigen Cylindern etc., bezw. dem hyalin degenerierten Stroma zusammenhängen. Hie und da befinden sich auch feine, an geschwundene Zellen erinnernde schattenhafte Körperchen mit fädigen Ausläufern an den hyalinen Kolben. Auch lässt sich nicht von der Hand weisen, dass manche kleinere kreisrunde lichte Felder oder Lumina, um die sich die angrenzenden Parenchymzellen mit etwas länglichen, tangential gestellten Kernen anordnen, durch hyalinschleimige Degeneration der Geschwulstzellen entstanden sind.

Nach diesen Bildern haben wir es also mit einem typischen Billroth'schen Cylindrom zu tun, der Lokalisation (am Mundboden) nach typisch besonders auch nach Ribberts Auffassung, dennoch dürfte es nach dem ganzen mikroskopischen Bild, durch das wir auch an manche der früher angeführten, für Endotheliome charakteristischen Momente erinnert werden, endothelialer Natur sein, entstanden durch Wucherung von Saftspaltenendothelien und ist demnach als Lymphangioendothelioma hyalinum (Borst) anzusprechen.

Klinisch ist diese Geschwulst daher auch ähnlich zu

beurteilen wie Fall I. Sie ist ebenfalls längere Zeit langsam gewachsen, war ursprünglich ohne Verwachsung mit der Umgebung und andauernd schmerzlos. Dann plötzlich trat rasches Wachstum ein, wobei sie aber im allgemeinen ihren lappigen Bau bei relativ scharfer Abgrenzbarkeit beibehielt, um aber dann doch an einigen Stellen (Unterzungengegend, Biveuter, Mylohyoideus) in diffusere Wucherung überzugehen, ohne jedoch klinisch nachweisbare Drüsenschwellungen, Metastasenbildung, Zerfall, noch Erscheinungen der Kachexie zur Folge zu haben. Dies ist aber für unsere Geschwülste charakteristisch, wenn auch Ausnahmen, wie z. B. Metastasenbildung, rascheres, diffuseres Wachstum von vornherein in seltenen Fällen vorkommen, wodurch dann die an sich schon nicht leichte klinische Unterscheidung von Sarkomen oder gar Carcinomen vollends unmöglich werden kann, was ja neuerdings von klinischer Seite (z. B. L. Burkhardt) den Vorschlag zur Folge hatte, die Grenze zwischen Endotheliomen und Sarkomen überhaupt fallen zu lassen und nur mehr von Sarkomen zu sprechen. Es wird dieser Vorschlag wohl nicht zu begrüssen sein, da sich die reineren Formen beider Geschwulstgattungen doch in jeder Hinsicht zu sehr unterscheiden, so dass Endotheliome in eigenartigen Formen, so in Gestalt des typischen Cylindromes, für die Beurteilung ihrer Natur sogar mit echt epithelialen Bildungen in Konkurrenz kommen können.

Einen hinsichtlich des Ausgangspunktes (unter dem Kinn oder vielmehr hinter demselben zwischen Mundboden und äusserer Haut in der Mittellinie) ganz genau gleichen Fall konnte ich in der mir zur Verfügung stehenden Litteratur nicht auffinden. Von ähnlichen endothelialen Geschwülsten des Mundbodens überhaupt, die, in etwas vorgeschrittener Entwicklung gedacht, zu demselben allgemeinen Bild führen können, wie unser Fall zuletzt, kommen einmal die von

Ewetzky und Franke beschriebenen Cylindrome der Submaxillargegend, ferner die vielfach beschriebenen submukösen Endotheliome in der Gegend der Mundhöhle überhaupt in Betracht (Kolaczek, Nasse, Volkmann, Pupowac u. a.), dann wäre zu erinnern an die schon bei Fall I erwähnte Gruppe der „Speicheldrüsen-Mischgeschwülste", also speziell der Submaxillarisgegend, und endlich an die Cylindrome (Endotheliome) der Zunge, wie ein solches zuletzt von M. v. Kryger genau beschrieben wurde, das er mit den Fällen von Löcke, Santesson, Barth, Ewald zusammenstellt. Er stellt mit letzterem Autor als gemeinsames Merkmal dieser Geschwülste auf: 1. den Sitz am Grunde der Zunge, 2. das Erhaltenbleiben der Schleimhaut, 3. das langsame Wachstum (welches allerdings in seinem eigenen [M. v. Krygers] Fall auch nicht so ganz zugetroffen habe).

Den beiden Abbildungen (Fig. I und II) möchte ich nun noch in Fig. III das mikroskopische Bild einer interessanten endothelialen Geschwulst gegenüber stellen, bei der sich die hyaline Degeneration fast ausschliesslich auf Blutgefässwände erstreckt, welch letztere in einem ganz eigentümlichen Verhältnis zu dem Geschwulstparenchym stehen. Dieses präsentiert sich in einem grösseren Übersichtsbild in deutlich alveolärer oder gefelderter Anordnung, wobei die einzelnen Alveolen oder vielmehr durch gegenseitiges Aneinanderstossen meist polygonal begrenzten, verschieden grossen Felder nicht, wie gewöhnlich, durch Bindegewebszüge getrennt sind, sondern durch enge Blutgefäss-Spalträume, deren Wände von regelrechtem erhaltenem Capillarendothel ausgekleidet sind. Diese Endothelschicht ist nun ihrerseits wieder von den Geschwulstzellen durch eine überall nahezu gleich dicke Schicht homogener hyaliner Substanz getrennt, wie man sie ja öfters an Capillaren und kleinen Gefässen findet, nur handelt es sich hier offenbar nicht um röhrenförmige Gefässe, sondern um

Spalten, die jedoch mit den grösseren, blutkörperchenhaltigen Gefässen im Stroma in Zusammenhang stehen, kommunizieren. Die Abbildung ist nach einem älteren Präparat aus der Sammlung des Herrn Professor Dr. Dürck hergestellt; der Tumor stammte ebenfalls vom Gaumen, doch sind leider keine näheren klinischen Daten mehr dazu vorhanden.

Die Geschwulst ist wohl als Analogon gewissen seltenen, von Volkmann beschriebenen Fällen an die Seite zu stellen. Es sind zwei „peritheliale Alveolärsarkome“ (eines von der Wange, das andere von der Oberschenkelmuskulatur), bei denen die Blutgefässe eine eigentümliche Rolle spielten. Volkmann bemerkt hierzu: „Bei oberflächlicher Betrachtung würde man sie einfach als ausgezeichnete Beispiele von Alveolärsarkomen aufgefasst haben, womit über den Ausgang und die Entwicklungsweise derselben nichts gesagt wäre.“ Die Scheidewände der Alveolen bestehen auch dort an vielen Stellen „einzig und allein aus einer doppelten Schicht normaler, platter Endothelzellen, zwischen denen Blut zirkuliert“. Die zwischen den beiden Endothelschichten bleibenden „Spalträume haben nicht Röhrenform, sondern bilden plattgedrückte breite Spalten“; „wo die Blutfüllung fehlt, liegen die beiden Reihen Endothelkerne als einzige Scheidewand zwischen den Alveolen, deren grosse, polygonale Zellen übrigens keinerlei genetischen Zusammenhang mit den Blutcapillarendothelien haben, sondern sich scharf dagegen absetzen. Die Zellen sind sehr glycogenreich und neigen zu scholliger hyaliner Degeneration.“ Ähnliche Fälle finden sich noch bei Ziegler (Abbildg. S. 436) und Burkhardt (Fall 83: Alveolär-plexiformes Sarkom des Oberschenkels nach Fraktur).

Von diesen Bildern unterscheidet sich nun das unsrige allein durch die hier aufgetretene hyaline Degeneration in der Spaltenwand. Doch beschreibt Volkmann an anderer Stelle ein Endotheliom des harten Gaumens, das stellenweise

Partien mit Cylindrombildung, stellenweise aber auch diesen „Charakter eines exquisit alveolären Sarkomes“ zeigt, in dem die Blutcapillaren eine ähnliche Rolle spielen, wobei nun ebenfalls zuweilen hyaline und schleimige Degeneration der Scheidewände auftritt. Es ist diese Hyalinisierung wohl damit zu erklären, dass hier (wie auch in unserem Falle) es sich um Capillaren zweiter Ordnung handeln dürfte, die noch eine zarte fibröse („adventitielle“) Schicht mit sich führen, die dann der hyalinen Degeneration verfällt. Das stünde auch damit in Einklang, dass in unserem Bild auch die zelligen Alveolen oder Felder durchschnittlich grösser sind als in den beiden erstgenannten Fällen Volkmanns.

Die endotheliale Zellwucherung schliesst sich in unserem Falle (Fig. III) in auffallender Weise an die Gefässwände an. Wir haben auch hier ein sogenanntes „Peritheliom“ mit hyaliner Gefässwanddegeneration. An den ziemlich scharf begrenzten Rändern der Aveolen liegen die meist länglichen Kerne etwas dichter zusammen und sind dunkler gefärbt, im Gegensatz zu denen im Innern, wo die Zellen überhaupt grösser sind (ähnlich wie in Volkmanns Fällen), an manchen Stellen weniger, an anderen sehr zahlreiche kleine Vacuolen zwischen sich entstehen lassen, in denen hie und da sehr blasse, blasenförmig aufgetriebene, offenbar in Degeneration begriffene Zellen mit schattenhaften Kernresten zu sehen sind.

Am Schlusse dieser Arbeit erfülle ich die angenehme Pflicht, meinem hochverehrten Lehrer, Herrn Obermedizinalrat Professor Dr. v. Bollinger, für die gütige Übernahme des Referates, und insbesondere Herrn Professor Dr. Dürck für die Überweisung dieser Arbeit und die liebenswürdige Überlassung der Präparate etc. meinen aufrichtigsten Dank auszusprechen.

Herrn Professor Dr. Klaussner und dessen Assistenten Herrn Dr. Egger sowie auch Herrn Dr. Lindl bin ich für Überlassung der Krankengeschichten zu grossem Danke verpflichtet.

Litteratur.

Ackermann: (Volkmanns Vorträge) 1883.

Bergmann: Zur Cylindromfrage. (Inaug.-Dissert.) Dorpat 1881.

Billroth: Über die Entwicklung der Blutgefässe etc. Berlin 1856.

Borrmann: Blutgefässendotheliom. Virch. Arch. Bd. 151.

Birch-Hirschfeld: Zur Cylindromfrage. Arch. d. Heilk. Bd. XII. 1871.

Borst: Lehre von den Geschwülsten. 1902.

— Bericht über Arbeiten aus dem pathol.-anat. Institut zu Würzburg. 2. Folge. 1897—1898.

Burkhardt: Über Sarkome u. Endotheliome etc. Beitrag z. klin. Chir. v. Bruns. Bd. 36. I.

Butzbach: Beitrag z. path. Anat. d. Kiefergeschwülste. (Inaug.-Dissert.) Würzburg 1890.

Dürck: Atlas d. pathol. Histologie.

Eisenmenger: Über d. plexiform. Sarkome d. harten u. weichen Gaumens etc. Deutsche Zeitschrift für Chirurgie. Bd. 39.

v. Ewetzky: Zur Cylindromfrage. Virch. Arch. 69.

Ewald: Cylindrome d. Zunge. Wiener klin. Wochenschr. 1897.

Franke: Virch. Arch. Bd. 121.

Hansemann: Über Endotheliome. Deutsche med. Wochenschr. 1896.

Kaufmann: Das Parotissarkom. Langenbecks Arch. f. Chir. Bd. 26. III. 1880.

Kolaczek: Deutsche Zeitschr. f. Chirurgie. Bd. 9 u. 13.

v. Kryger: Endotheliom d. Zunge. Festschrift der Univers. Erlangen zum 80. Geburtstag des Prinzregenten. 1901.

Löwenbach: Virch. Arch. Bd. 150.

Lubarsch: Virch. Arch. Bd. 122.
— Virch. Arch. Bd. 111.
Marchand: Zieglers Beiträge z. path. Anat. Bd. 13.
Nasse: Langenbecks Arch. f. klin. Chirurgie. Bd. 44.
v. Ohlen: Zieglers Beitr. z. path. Anat. Bd. 13.
Pupowac: Zur Kasuistik u. Histologie der sog. Endotheliome. Deutsche Zeitschr. f. Chirurgie. Bd. 49. 1898.
Ribbert: Lehre von den Geschwülsten. 1904.
Sattler: Über die sog. Cylindrome etc. Berlin 1874.
Steinhaus: Über die Mischgeschwülste der Mundspeicheldrüsen. Virch. Arch. Bd. 168.
Volkmann: Über endotheliale Geschwülste. Deutsche Zeitschr. f. Chirurgie. Bd. 41.
Waldeyer: Virch. Arch. Bd. 55.
Wilhelmy: Beitr. zur Lehre v. d. Cylindromen. (Inaug.-Dissert.) 1894.
Ziegler: Lehrbuch d. pathol. Anatomie. 7. Aufl. 1892.

Lebenslauf.

Fritz Eduard Rempis wurde am 2. Juni 1875 zu Gmünd in Württemberg geboren, und besuchte daselbst die Vorschule und die acht Lateinklassen des Reallyzeums, weiterhin die neunte und zehnte Klasse des Kgl. Realgymnasiums zu Stuttgart. Nach der Reifeprüfung daselbst und einer griechisch-lateinischen Prüfung am humanistischen Karls-Gymnasium Stuttgart verbrachte er die vier ersten Semester seines Studiums in der Universität Tübingen und die folgenden in München, wo er am 18. März 1900 die Approbation als Arzt erhielt. Während der Studienzeit in München war er ein Semester an der inneren Klinik (Abteilung des Herrn Prof. Bauer) als Koassistent und eines an der Poliklinik der Universitäts-Frauenklinik als Praktikant beschäftigt. Im Sommer 1900 diente er als Einjährig-Freiwilliger-Arzt in der Garnison München und später als Unterarzt der Reserve in der Garnison Augsburg. 1901 war er Assistent an der chirurgischen Privatheilanstalt des Herrn Dr. Krecke in München. Infolge Nervenleidens war er späterhin gezwungen, auf die ärztliche Tätigkeit zu verzichten.

Erklärung der Abbildungen.

Fig. I zu Fall I S. 24: (Cylindrom des harten Gaumens.) Lymphangioendothelioma perivasculare hyalinum. Übersichtsbild (schwache Vergrösserung) aus einer zellreicheren Partie des Tumors. Rechts am Rande breiterer Bindegewebszug. (Zeiss AA Oc. 4.)

Fig II zu Fall II S. 33: (Cylindrom des Mundbodens.) Lymphangioendothelioma hyalinum. Übersichtsbild (schwache Vergrösserung). Schräg durch das Gesichtsfeld zieht ein derber Stromabalken; rechts davon mehr alveoläre, links unten mehr strangförmige Zellpartien. Hyalingebilde, Kugeln, Kolben etc. deutlich erkennbar. (Zeiss AA Oc. 4.)

Fig. III. Peritheliom des Gaumens mit hyaliner Degeneration der Gefäss-(Spalten)-Wände. (Erhaltene Endothelien dieser letzteren). S. 40 stärkere Vergrösserung. (Zeiss DD Oc. 2.)

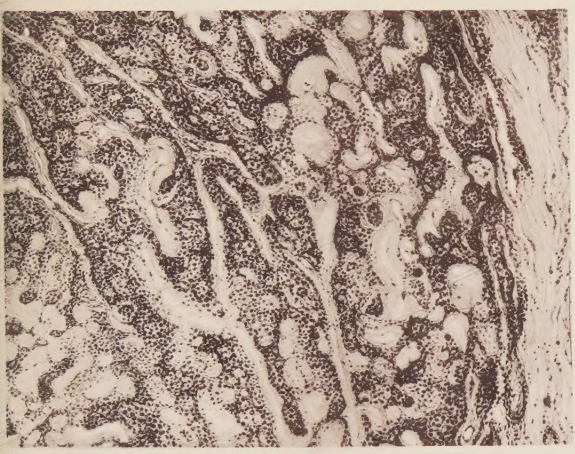

Fig. I.

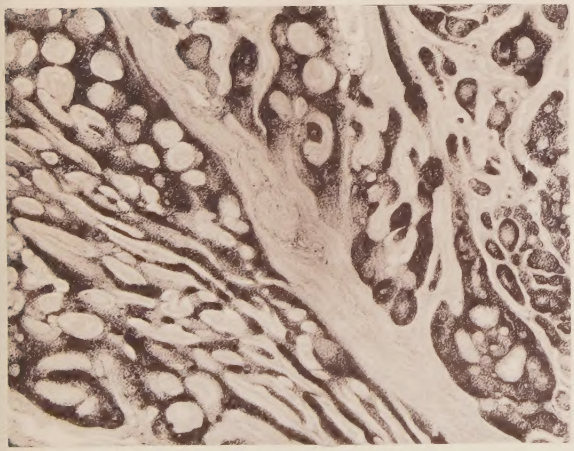

Fig. II.

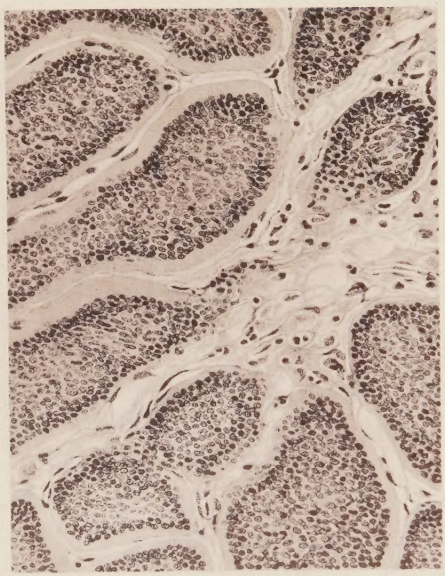

Fig. III.